Aus dem Institut für Tierpathologie der Universität München
Vorstand: Prof. Dr. O. Seifried

STANFORD UNIVERSITY
JUN
20
1938
LIBRARY

Colchicinvergiftung bei Enten.

INAUGURAL-DISSERTATION
zur
Erlangung der Doktorwürde
der
veterinärmedizinischen Fakultät
der
Ludwig-Maximilians-Universität
zu München

vorgelegt von

ERICH ENTENMANN
Veterinärpraktikant aus Bopfingen (Württ.)

19 NOLTE 37

DISSERTATIONS-VERLAG G. H. NOLTE DÜSSELDORF

MEINEN ELTERN.

Digitized by the Internet Archive
in 2026

https://archive.org/details/IA40153312_0175

Im Jahre 1934 wurden von Seifried und Heidegger (11) in mehreren großen Entenzüchtereien Massenerkrankungen von jungen Enten beobachtet und beschrieben. Klinisch äußert sich diese Erkrankung in typischen Lähmungserscheinungen und zahlreichen Todesfällen; pathologisch-anatomisch bzw. histologisch handelt es sich um degenerative und produktiv-entzündliche Prozesse in der Körper- und Magenmuskulatur, seltener in derjenigen des Herzens und des Darmes. Außerdem werden regelmäßig Geschwüre in der Kutikula des Muskelmagens, katarrhalische, teilweise sogar haemorrhagische Darmentzündungen beobachtet. Die Ursache dieser Krankheit konnte nicht vollständig geklärt werden; durch Verabreichung von Herbstzeitlosensamen und Colchicin konnten jedoch bei gesunden, jungen Tieren derselben Zucht dieselben Krankheitserscheinungen erzeugt werden, während dies bei Tieren aus anderen Beständen nur unvollkommen gelang. Es wurde demnach vermutet, daß es sich um die Auslösung einer Krankheitsanlage handle, deren Natur noch verborgen ist.

Zur eindeutigen Klärung des Krankheitsbildes und der pathologisch-anatomischen Veränderungen bei mit Colchicin vergifteten Enten ist mir die Aufgabe gestellt worden, weitere Versuche mit Enten verschiedener Rassen und Zuchten anzustellen und genaue klinische, anatomische und histologische Studien vorzunehmen.

Schrifttum.

Die Herbstzeitlose, Colchicum autumnale, ist über ganz Deutschland verbreitet, besonders häufig kommt sie aber in Süd- und Mitteldeutschland auf feuchten, fruchtbaren Wiesen vor. Im Spätherbst wächst auf diesen Wiesen in großer Anzahl die violette Blüte, während die schwertförmigen Blätter mit den dreikantigen Fruchtkapseln erst im April und Mai zum Vorschein kommen. In den Fruchtkapseln befinden sich die stecknadelkopfgroßen Samen, die am meisten Gift enthalten.

Die giftige Substanz in der Herbstzeitlose ist das Colchicin, das von Petri (8) pharmakologisch, trotz saurer Reaktion zu den Alkaloiden gerechnet wird. Die Giftwirkung tritt erst nach einer bestimmten Zeit auf, und zwar nach der Oxydation im Tierkörper zu Oxydicolchicin. Für Frösche und winterschlafende Tiere ist Colchicin daher wenig giftig; die Giftigkeit nimmt aber mit dem Erwärmen der Tiere stark zu (Führer [1]). Nach den Erfahrungen dieses Forschers zeigen so vergiftete Tiere Lähmungserscheinungen.

Für Warmblüter besitzt Colchicin große Giftigkeit, besonders aber für Tiere mit hohem Oxydationskoëffizienten, wie jugendliche Tiere, Fleischfresser und mit oxydationssteigernden Mitteln vorbehandelte Tiere (Vollmer [12 und 13]). Die Vergiftungserscheinungen bei weißen Mäusen, Meerschweinchen und Kaninchen bestehen in einer aufsteigenden zentralen Lähmung (Führer [1]). Einige Stunden nach der Injektion von tödlichen Colchicindosen versagen beim Kaninchen die Hinterbeine. Sie werden von dem zum Gehen gezwungenen Tier nachgeschleppt; schließlich schreitet die Lähmung auf die Vorderbeine weiter. Der Kot ist breiig und dünnflüssig. Nachdem das Tier einige Zeit in der Narkose zu liegen scheint, verendet es unter stetigem Abnehmen der Atemfrequenz. Roßbach (10) glaubt, daß dieser Lähmungszustand nicht zentral, sondern peripherisch durch Lähmung der sensiblen Nervenendigungen bedingt ist.

Bei Katzen und Hunden kommen zu diesen Erscheinungen, die hier noch ausgeprägter sind, außerdem Erbrechen und Durchfall, sowie Temperaturabfall, Poly- und Hämaturie hinzu (Mairet und Combemale [7]).

Bei der Sektion finden sich zahlreiche Ekchymosen und Haemorrhagien im Magen und Dickdarm. Die Venen in der Bauchhöhle sind stark gefüllt, auch ist die Niere häufig hyperämisch. Führer und Rehbein (3) sind daher der Ansicht, daß Colchicin ein Kapillargift ist.

Bei Verabreichung kleiner Dosen von Colchicin an Menschen stellte Jorns (6) Kopf- und Zahnschmerzen, Übelkeit und Brechreiz, Durchfall sowie Polyurie fest. Tödliche Vergiftung kam öfters zustande bei medizinaler Anwendung von Vinum und Tinctura Colchici gegen Gicht.

Die tödlichen Dosen bei verschiedenen Kleintieren sind von Jacobj (5) und Führer (2) ermittelt worden. Während bei Fröschen, die sich in einer Temperatur von 15 bis 20° aufhalten 1,2 bis 2,0 g pro kg Körpergewicht notwendig sind, um die Tiere zu töten, genügen bei einer Temperatur von 30—32° schon 0,002—0,004 g pro kg, um den Exitus herbeizuführen. Bei Katzen ist die tödliche Dosis 0,0005—0,001 g pro kg Körpergewicht. Eine Gewöhnung an das Gift konnte bei Tieren nicht festgestellt werden; es wurde jedoch beobachtet, daß die Wirkung nach fortdauerndem therapeutischem Gebrauch bei Gichtkranken nachläßt.

Bei Tieren sind aus der Praxis zahlreiche Fälle von Vergiftungen mit Herbstzeitlose bekannt. Renz (9) hat einige Fälle bei Pferden beschrieben und betonte dabei die stark reizende Wirkung auf die Schleimhäute des Verdauungskanales, auf die Nieren und das Zentralnervensystem. In leichten Vergiftungsfällen ist die Freßlust herabgesetzt oder vollständig unterdrückt. Es tritt Erbrechen, Mattigkeit und Durchfall ein. Die Tiere erholen sich jedoch sehr rasch wieder. Bei stark ausgeprägten Fällen, die meist tödlich verlaufen, tritt sehr schneller, kaum wahrnehmbarer Puls auf; die Atmung ist

erschwert, die Temperatur niedrig. Bezeichnend für die Vergiftung ist kalter Schweißausbruch und erweiterte Pupillen. In kurzen Zwischenräumen wird wässriger, blutiger Kot und brauner oder roter Urin abgesetzt. Die Muskeln am Hals und den Gliedmaßen sind gelähmt, die Beine kalt. In der äußeren Haut kann das Gefühl als erloschen betrachtet werden. Bei Rindern hört das Wiederkauen auf, der Hinterleib ist aufgebläht. Zuletzt tritt vollständige Bewußtlosigkeit und Lähmung auf; die Tiere zittern und stürzen zusammen, worauf bald der Tod eintritt. Die Krankheitsdauer beträgt 1—3 Tage.

Renz (9) gibt weiter die Diagnose „Colchicum-Vergiftung" nach der Sektion eines Pferdes an. Es ließ sich nur eine hochgradige, akute haemorrhagische Magen- und Darmentzündung feststellen.

Goldmann (4) beobachtet einen Fall von Colchicumvergiftung beim Pferd; bei der Sektion fiel besonders die ausgeprägte Enteritis haemorrhagica auf.

Eigene Versuche.

A. Klinisches Krankheitsbild.

Das klinische Bild der Vergiftung wurde an 6 Enten im Alter von 4½ Wochen und an 4 Enten im Alter von 10 Wochen aus zwei verschiedenen Beständen beobachtet. Die 4 ½Wochen alten Tiere wurden täglich mit ½ Fruchtkapsel gefüttert. Sie ließen nach 1—2 Tagen die ersten Krankheitserscheinungen erkennen. Die älteren Tiere mußten mit ½—2 Fruchtkapseln gefüttert werden, um nach 11 Tagen die ersten Krankheitserscheinungen zu zeigen.

Die Symptome der Erkrankung waren bei allen Tieren mehr oder weniger dieselben. Drei Stadien sind deutlich zu unterscheiden. Das erste Stadium ist durch die nach einigen Schritten rasch eintretende Ermüdung gekennzeichnet. Im zweiten Stadium können sich die Tiere nur noch unter größter Anstrengung einige Schritte bewegen, während im dritten Stadium vollständige Bewegungsunfähigkeit eintritt.

1. Stadium. Zuerst wird Mattigkeit und rasche Ermüdung der Tiere beobachtet. Sie kommen den gesunden Tieren beim Gehen nicht mehr nach und bleiben zurück, obwohl sie sich anstrengen jene einzuholen. In Folge der Mattigkeit lassen sie sich oft in normaler Sitzstellung nieder. In diesem Stadium, in einigen Fällen schon einen Tag früher, tritt Durchfall und Appetitlosigkeit ein, was den Kräfteverfall noch beschleunigt.

2. Stadium. Die Lähmungserscheinungen treten dann plötzlich noch stärker auf, hauptsächlich an den Beinen. Die Tiere können nur unter größter Anstrengung gehen, der Gang wird schwan-

kend und humpelnd. Schmerz wird dabei nicht geäußert, auch ist das Sensorium frei. Trotzdem machen sie den Eindruck als ob sie unter leichter Narkose stehen würden. Die Tiere sind schließlich derart ermüdet, daß sie sich nur noch erheben und bewegen, wenn sie aufgescheucht werden. Nach einigen humpelnden Schritten fallen sie jedoch vornüber auf die Brust; die Beine sind durch den Fall nach hinten gestreckt und können trotz Anstrengungen, die allerdings sehr kraftlos sind, nicht mehr nach vorwärts gezogen und gebeugt werden. Werden die Tiere auf den Rücken gelegt, so machen sie in dieser Lage schwache Versuche durch langsame, kraftlose Bewegungen wieder auf die Beine zu kommen, ohne daß dies jedoch gelingt.

3. Stadium. Die Stimme ist leise, krächzend und hauchartig, schwache Zuckungen gehen durch den ganzen Körper. Der Kopf wird anfangs noch erhoben getragen, sinkt aber langsam herunter, stützt sich noch kurze Zeit mit dem Schnabel auf dem Boden, bis er dann vollständig zur Seite fällt. Lähmung der Flügel tritt in diesem Stadium in einigen Fällen auf. Der Atem wird langsamer, immer schwächer und schwächer und kommt ganz allmählich zum vollständigen Stillstand.

Die ersten beiden Stadien, die nicht scharf voneinander abgegrenzt werden können, dauern ½—2 Tage, bei den älteren Tieren bis zu 4 Tage, während das dritte Lähmungsstadium sehr akut verläuft und nach 10 Minuten bis 1 Stunde, bei den älteren Tieren nach ½ Tag zum Tode führt. Der akute Verlauf des letzten Stadiums wird besonders bei Fall 1 beobachtet. Das Tier macht am Abend des zweiten Tages einen sehr matten Eindruck, am andern Morgen bei der Fütterung kann es sich noch mit schwankendem Schritt bewegen ohne zu stürzen. Fünf Minuten später, nach der 3. Fütterung, fällt das Tier auf die Brust und kann sich nicht mehr erheben. Nach weiteren 5 Minuten tritt langsam der Tod ein. In den anderen Fällen verläuft dieses Stadium nicht so akut, jedoch dauert es regelmäßig nur einen Bruchteil der Dauer der ersten beiden Stadien. Ein Unterschied in den Krankheitserscheinungen bei den Tieren aus den verschiedenen Beständen kann nicht festgestellt werden.

B. Pathologische Anatomie.

Der pathologisch-anatomische Befund ist bei allen Tieren übereinstimmend. Die Hauptveränderungen finden sich im Verdauungskanal.

1. Magen. Auf der Kutikula des Muskelmagens (s. Abb.) sind linsen- bis markstückgroße Gewebsverluste, die sich teilweise in die Schleimhaut hineinstrecken. Die Kutikula setzt sich am Rand der Defekte im allgemeinen scharf, zackig und unregelmäßig, kraterförmig aufgeworfen von der Schleimhaut ab. Auf dem von

der Kutikula entblößten Grunde tritt die dunkelrote, etwas verdickte, sonst aber unveränderte Schleimhaut zutage. Gelegentlich jedoch erweicht die Kutikula allmählich zu einer schmierigen, braunrot bis grau verfärbten Masse. An andern Stellen ist die Kutikula rissig und brüchig, mitunter schmierig und von grauer Farbe. Hier kann sie in kleinen Fetzen abgezogen, an den erweichten schmierigen Stellen nur abgeschabt werden. Somit befinden sich Schleimhautveränderungen nur am Grunde der oben genannten scharf gegen die Kutikula abgesetzten Geschwüre.

An der Magenmuskulatur sind makroskopisch keine Veränderungen festzustellen.

2. Darm. Der Darm ist ebenfalls in allen Fällen verändert. Fester Inhalt ist nicht vorhanden; teilweise findet man unverdaute Samen der gefüttertenFruchtkapseln. Die Veränderungen treten in zwei Formen auf. In 6 Fällen ist der Inhalt wässerig, von hellgrüner Farbe; die Schleimhaut ist leicht gerötet. Bei 2 Fällen ist der Inhalt ebenfalls wässerig, aber rot gefärbt. Die Schleimhaut ist hier dunkelrot und etwas verdickt. Diese Entzündungen katarrhalischer und haemorrhagischer Natur sieht man in 2 Fällen gemischt, und zwar befinden sich die haemorrhagischen Entzündungen am Duodenum und besonders am Rectum und den beiden Blinddärmen. Kleine stecknadelkopfgroße Blutungen findet man mitunter in den verschiedenen Darmabschnitten.

3. Sonstige Organe. Im Gehirn trifft man vereinzelt flohstichähnliche Blutungen an, die sich unter der Gehirnhaut befinden. In einem Falle konnten punktförmige Blutungen am Herzen festgestellt werden. Der Herzmuskel ist jedoch nicht verändert.

In 2 Fällen ist ein Lungenödem anzutreffen; im übrigen ist jedoch die Lunge frei von Veränderungen. In 2 weiteren Fällen findet sich diffuse Rötung in der Trachea, obwohl gerade hier kein Lungenödem vorhanden ist.

Die übrigen Organe, besonders die Körpermuskulatur, weisen makroskopisch keine Veränderungen auf.

Vom Institut wurden mir zur histologischen Bearbeitung die Organe weiterer 6 Tiere aus früheren Versuchen zur Verfügung gestellt. Es handelt sich um 4 Wochen alte Kakhi-Campbell-Enten. Krankheitsbild sowie Zerlegungsbefunde siehe Tabelle.

C. Histopathologie.

Material und Technik. Zur histologischen Untersuchung wurden Körpermuskulatur, Magenmuskulatur, Darm, Herz, Lunge, Leber, Milz, Niere und Gehirn sämtlicher 16 Tiere herangezogen. Diese Organe wurden in Formalin fixiert, in Paraffin eingebettet und die daraus hergestellten Paraffinschnitte mit Hämalaun-Eosin gefärbt.

Die Hauptveränderungen finden sich wie bei den pathologisch-anatomischen Befunden im Magen und Darm.

1. Magen. Die Kutikulageschwüre verlaufen histologisch unter dem Bild von Koagulationsnekrosen, von denen nur die obersten Schichten der Schleimhaut ergriffen sind. Am Rande des Geschwürs ist die Kutikula rissig und gebrochen, unregelmäßig geformte Stücke liegen am Grund desselben. An einigen Stellen kann man auch nur eine Loslösung von der Schleimhaut feststellen. Am Grund des Geschwürs liegt über der Schleimhaut eine zusammenhängende Schicht, die durch starke Färbbarkeit und ihren Kernreichtum auffällt. Bei st. V. sieht man, daß diese Zone aus abgestoßenen Drüsenzellen, Drüsensekret und Lymphozyten besteht, vereinzelt befinden sich auch eosinophile Granulozyten darunter. In der Nähe der Schleimhaut sind diese Zellen noch recht gut erhalten, während sie in den oberen Schichten stark im Zerfall begriffen sind. Die Schleimhaut sezerniert sehr stark; fadenförmig zieht sich das Sekret aus den Drüsen in die oben beschriebene zellreiche Schicht. Im oberen Teil der Mucosa befinden sich Infiltrate, bestehend aus Lymphozyten und einigen eosinophilen Granulozyten. Die Blutgefäße sind prall gefüllt, Gefäßwandschädigungen können jedoch nicht wahrgenommen werden. Das muköse Bindegewebe ist durchsetzt von Fibroblasten und Angioblasten, besonders in der Nähe von größeren Gefäßen.

Die Muskulatur des Magens ist zum Teil kaum verändert, zum Teil läßt sie hochgradige degenerative Veränderungen erkennen, die unter dem Bild hyaliner Entartung vor sich gehen. Die erstere Art fällt nur durch ihren Reichtum an Myoblasten auf. Diese großen, ovalen, mit 2—5 Kernen ausgestatteten Zellen liegen am Rande der Muskelbündel. Um die Gefäßwände und im umgebenden Bindegewebe wuchern reichliche Adventitialzellen und Fibroblasten. Man hat manchmal den Eindruck, als ob die Muskelfasern etwas gequollen wären. In fortgeschrittenerem Stadium findet man in der im übrigen noch recht gut erhaltenen Muskulatur kleine, mit dem bloßen Auge nicht mehr sichtbare Nekroseherdchen, die durch ihre schwache Färbbarkeit auffallen. Einzelne Muskelfasern sind nicht mehr zu erkennen. Die Kerne befinden sich im Zerfall, ihre Trümmer liegen staubförmig angehäuft am Rand dieser Herde. Dazwischen befinden sich eosinophile Granulozyten in geringer Anzahl. In typischen Fällen befinden sich große Bezirke im Zustand der hyalinen Entartung. Das Gewebe ist hier schwach gefärbt, einzelne Muskelfasern sind nicht mehr zu unterscheiden, wohl aber die gequollenen Muskelbündel, deren Rand mit Kerntrümmern dicht besetzt ist. An einigen Stellen sind sogar die Bündel vollständig zusammengeflossen. In solchen Herden ballen sich dann die Kerntrümmer an einzelnen Stellen staubförmig zusammen. Spärlich findet man in diesen nekrotischen Herden Fibroblasten und eosinophile Granulozyten, besonders am Übergang zum gesunden Gewebe.

Dieser nekrotische Vorgang kann aber auch zonenförmig beschränkt sein. Helle, schwach färbbare, im Zustande der hyalinen Entartung befindliche Streifen ziehen sich unregelmäßig quer über die gut erhaltenen Muskelfasern, so daß eine Tigerung der Muskulatur zustande kommt. Die Muskelbündel sind gequollen und verlaufen unregelmäßig. Im intermuskulären Bindegewebe findet eine starke Wucherung von Fibroblasten statt, auch wuchern zwischen den entarteten Muskelfasern reichlich Myoblasten. Hier sind ebenfalls wieder vereinzelt eosinophile Granulozyten anzutreffen.

Diese ausgeprägten Bilder hyaliner Entartung im Muskelmagen sind nur in 3 Fällen nachgewiesen worden.

2. Darm. Das Epithel ist vollkommen abgestoßen; Teile davon befinden sich noch in Fetzen zwischen den Zotten und im Lumen. Das Protoplasma der Epithelzellen ist stark gequollen; ihre Ränder sind derart unscharf und verschwommen, daß oft die Grenzen der einzelnen Zellen nicht mehr unterschieden werden können. Die Kerne zeigen alle Stadien des Zerfalls: Pyknosis, Kernwandhyperchromatosis, Kernwandsprossung und Karyorhexis. Selbst in der Tiefe der Krypten, wie in den Drüsenhohlräumen ist das Epithel desquamiert, gequollen und im Zerfall begriffen. Zwischen diesen Epitheltrümmerhaufen sind häufig Lymphozyten, seltener eosinophile Granulozyten anzutreffen.

Die Zotten sind hochgradig verdickt und mit entzündlichen Infiltraten durchsetzt. Daran sind in der Hauptsache Lymphozyten und Polyblasten beteiligt. Auffallend ist hier wieder die Anwesenheit von eosinophilen Granulozyten, die zum Teil unregelmäßig zerstreut in den Zotten und der Mucosa, zum Teil in Gruppen von 3—5 Stück beeinander liegen. Außer durch die Zellinfiltration ist die Verdickung der Zotten durch die Ansammlung seröser Flüssigkeit zwischen den Bindegewebsfasern hervorgerufen. In der Mukosa sind die entzündlichen Infiltrate ebenfalls vorhanden. Allerdings nehmen die Lymphozyten an Zahl in den tieferen Schichten der Mucosa merklich ab, während die Polyblasten zunehmen. Ödematöse Stellen sieht man hier seltener und in mehr umschriebener Form.

In der Submukosa trifft man zuweilen ballonartige Verdickungen an. Diese Verdickungen werden hervorgerufen durch seröse Flüssigkeit und einzelne Lymphozyten. Diese Ödeme haben im allgemeinen keine große Ausdehnung, sie sind jedoch nicht selten anzutreffen.

Die Blutgefäße sind stark erweitert und prall gefüllt. In den Gefäßwänden wuchern häufig große, längliche und spitz zulaufende Angioblasten mit 3—5 kleinen Kernen. Entzündliche Infiltrate sind nicht zu sehen. Die starke Wucherung dieser Angioblasten läßt darauf schließen, daß in der Gefäßwand Veränderungen irgend welcher Art vor sich gehen.

Die Muskulatur des Darmes, sowohl muscularis mucosae, als auch Längs- und Ringmuskelschicht sind nicht verändert. Große, ovale, mit mehreren Kernen ausgestatteten Zellen, die Myoblasten, sind jedoch verhältnismäßig häufig anzutreffen.

Unter der Serosa befinden sich bisweilen ödematöse Stellen, die aber nicht in die Muskelschicht hineinreichen.

Dieses bisher beschriebene typische Bild einer katarrhalischen Darmentzündung ist fast regelmäßig anzutreffen. Eine Ausnahme davon machen 3 Fälle. Die Gefäße in der Mucosa sind prall gefüllt, so daß die Gefäßwände ganz dünn und die Drüsenhohlräume stark zusammen gedrückt werden. An einigen Stellen ist die dünne Gefäßwand derart geschädigt, daß die roten Blutkörperchen ausgetreten sind. Auf diese Weise werden einzelne Zotten vollständig von roten Blutkörperchen durchtränkt. In den abgestoßenen Epithelzellen sind sie ebenfalls anzutreffen, häufig schon im Zerfall begriffen. Übergänge zwischen dieser haemorrhagischen Darmentzündung und der katarrhalischen Form sind in einigen Fällen zugegen, jedoch so schwach, daß von keiner haemorrhagischen Darmentzündung gesprochen werden kann.

Skelettmuskulatur. Deutliche Degenerationen sind hier nicht anzutreffen. Auffallend ist dagegen die hochgradige Wucherung von runden, länglichen oder ovalen, mit 2—5 Kernen ausgestatteten Myoblasten. Die Querstreifung ist an einzelnen Stellen nicht mehr vorhanden, und gerade hier wuchern die Myoblasten besonders stark. Diese Muskelfasern sind etwas gequollen, die Kerne jedoch gut erhalten. Der Verlauf der Fibrillen ist noch zu erkennen, wenn auch nicht mehr deutlich. Er ist oft gewunden und geschlungen, jedoch nicht unterbrochen. Um die Gefäßwände wuchern in großer Anzahl Adventitialzellen und Fibroblasten. Dieser Zustand kann trotz geringer Stärke als hyaline Entartung angesprochen werden; er ist jedoch sehr selten anzutreffen.

Sonstige Organe. Im Herzen findet man zuweilen eine geringgradige Myoblastenwucherung; Entartungsvorgänge sind jedoch nicht festzustellen.

Die Schleimhaut der Trachea ist in 2 Fällen entzündlich infiltriert, daran sind besonders Lymphozyten und Histiozyten beteiligt.

Die Lunge zeigt in einigen Fällen Stauungsödeme. Die Blutgefäße sind hier besonders stark gefüllt.

Alle übrigen Organe, Leber, Milz, Niere und Gehirn sind nicht verändert. Zu betonen ist hier die außerordentlich starke Hyperaemie dieser Organe.

Besprechung der Versuchsergebnisse.

Über die tödlichen Dosen der verabreichten Herbstzeitlosensamen kann gesagt werden, daß diese bei den 6 Wochen alten Enten verhältnismäßig niedriger sind als bei den älteren Tieren. Das Verhältnis ist etwa 1 : 4, ist also viel höher als das Verhältnis des

Alters der Tiere. Die Krankheitserscheinungen sind sowohl bei den älteren wie auch bei den jüngeren Tieren mehr oder weniger dieselben. Auch konnte kein Unterschied bei den Tieren der verschiedenen Zuchten festgestellt werden. Die ersten Krankheitszeichen sind die rasche Ermüdung und die Sitzstellung; hernach tritt Lähmung der Beine, Hals und Flügel ein, die nach kurzer Zeit zum schmerzlosen Tode führen. Die anatomischen Befunde bei den vergifteten Tieren sind ebenfalls regelmäßig und weichen nur in der Intensität voneinander ab. Die Veränderungen in der Magenkutikula und die entzündlichen Zustände der Darmschleimhaut sind immer vorhanden. Die von allen Autoren beschriebene haemorrhagische Entzündung tritt in den Versuchen allerdings in viel geringerem Ausmaße auf. In den 16 Fällen kann man die haemorrhagische Entzündung nur drei Mal beobachten. Hie und da finden sich kleine punktförmige Blutungen in der Darmschleimhaut.

Unter der Gehirnhaut kommen in geringer Anzahl einzelne punktförmige Blutungen vor; in anderen Organen sind jedoch regelmäßige Blutungen nicht festgestellt worden. Die in 2 Fällen aufgetretene Tracheitis dürfte wohl ein Zufallsbefund sein und nicht mit der Vergiftung zusammenhängen.

Histologisch können außer den Veränderungen in der Kutikula und im Darm noch Degenerationen in der Magen- und Körpermuskulatur festgestellt werden. In der Ersteren ist in einigen Fällen die hyaline Entartung deutlich nachzuweisen, während in der Körpermuskulatur nur die enorme Wucherung der Myoblasten und die schwächere Querstreifung auf eine hyaline Entartung schließen lassen, die sich allerdings erst in den ersten Stadien befindet. Regelmäßig ist ferner die starke Hyperämie in sämtlichen Organen; Schädigungen der Gefäßwände sind jedoch nur in den Fällen von haemorrhagischer Darmentzündung festzustellen.

Blutungen und Gefäßwandschädigungen im Gehirn sind histologisch nicht nachzuweisen.

Zusammenfassung und Schluß.

1. Colchicin wirkt bei Enten verschiedener Rassen und Zuchten in gleicher Weise.

2. Das Hauptangriffsorgan des Giftes ist der Verdauungskanal.

3. Beim Muskelmagen handelt es sich um Koagulationsnekrosen der Kutikula, sowie um hyaline Entartung der Muskulatur.

4. Die Darmentzündungen sind katarrhalischer, seltener haemorrhagischer Natur.

5. Die Skelettmuskulatur befindet sich in den ersten Stadien einer hyalinen Entartung.

6. Sämtliche Organe sind stark hyperämisch.

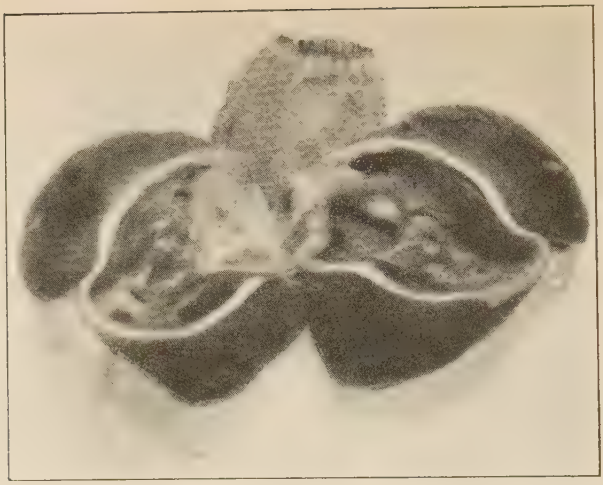

Geschwüre im Muskelmagen.

Es ist mir eine angenehme Pflicht, dem Vorstand des Tierpathologischen Instituts der Universität München, Herrn Professor Dr. Seifried, für die Überweisung der vorliegenden Arbeit und für die vielseitige Anregung und Förderung bei der Ausarbeitung derselben ergebenst zu danken.

Tier	Versuchs-Dauer Tage	Krankh. Dauer Tage	Fütt. zahl Fruchtkn.	Lähmungs-ersch.	Path.-anat. Befund					Histolog. Befund		
					Kut. geschw.	Darmentz.	Blut. Pkte. Gehirn	Sonst. Org. Kath. entz.		Veränd. d. Darms	Degen. Muskelveränd. Magenmusk.	Körpermusk.
1 Schönbrunner	3	1/2	3×1/2	+++	++	++	±	—	++		—	—
2 Schönbrunner	3 1/2	1	3×1/2	+++	++	+++	+	—	+++		—	+
3 Schönbrunner	6	2	6×1/2	++	+++	+++	+	Lungenödem	++			+
4 Schillinger	2	1/2	2×1/2	+++	++	+++	+	—	++		—	+
5 Schillinger	3	1	3×1/2	+++	+	+++	+	Lungenödem	+++		—	+
6 Schillinger	5	2	5×1/2	+++	+++	+++ hämorrh.	+	Lungenödem	++		—	—
7 Ente	6	2	6×1/2	++	++	+++ hämorrh.	—	Tracheitis	+++	(hämorrh.)	+	—
8 Ente	11	3	7×1/2 6×1	++	+++	+++	+	Tracheitis	+++		+	+
9 Ente	13	3	7×1/2 6×1	+++	++	++	—	—	+++		+	+
10 Ente	16	5	7×1/2 10×1	+++	++	++	+	—	++		—	×
11 Kakhi-Campb.	2	2	1×1	++	++	++	—	—	+++		×	+
12 Kakhi-Campb.	4	1	4×2	+++	++	+++ hämorrh.	—	—	+++	(hämorrh.)	++	×
13 Kakhi-Campb.	3	2	2×1 1/2	+++	+++	++	—	—	+++		+++	+
14 Kakhi-Campb.	3	2	3×1	++	+++	++	—	—	+++		+++	+
11 Kakhi-Campb.	4	2	4×1 1/3	+++	++	+++ hämorrh.	—	—	+++	(hämorrh.)	+	×
16 Kakhi-Campb.	4	2	4×1 1/3	+++	+++	++	—	—	+++		+++	+

LITERATUR

1. Fühner, H., Handbuch d. ex. Pharm. **2**, 493 (1920).
2. — Arch. exp. Path. u. Pharm. **166**, 458 (1932).
3. Fühner, H. u. Rehbein, M., Arch. exp. Path. u. Pharm. **79**, 1 (1915).
4. Goldmann, Münch. Tierärztl. Wochenschr. **54**, 454 (1910).
5. Jacobj, C., Arch. exp. Path. u. Pharm. **27**, 129 (1890).
6. Jorns, G., Inaug.-Diss. Greifswald (1897).
7. Mairet, A. et Combemale, Compt. rend. de l'Acad. des Sc. **104**, 439 (1887).
8. Petri, E., Handb. d. exp. Path. Anatomie **10**, 401 (1930).
9. Renz, E., Südd. Landw. Tierz. **16**, 292 (1921).
10. Roßbach, M. I., Arch. f. d. ges. Physiol. **12**, 322 (1876).
11. Seifried, O. u. Heidegger, E., Arch. f. Tierheilk. **70**, 122 (1936).
12. Vollmer, H., Arch. exp. Path. u. Pharm. **155**, 160 (1930).
13. — Arch. exp. Path. u. Pharm. **165**, 339 (1932).

LEBENSLAUF

Ich, Erich Entenmann, wurde am 8. Mai 1913 in Bopfingen (Württ.) geboren und bin der Sohn des Postinspektors Gottlob Entenmann und seiner Ehefrau Berta, geb. Nietzer. Im Frühjahr 1920 trat ich in die Volksschule Schönmünzach ein und besuchte dann die Volksschule Bönnigheim und ab 1923 die Realschulen Bönnigheim und Schorndorf, sowie die Oberrealschule Schwäb. Gmünd, wo ich im März 1932 die Reifeprüfung ablegte.

Vom S.S. 1932 bis S.S. 1936 studierte ich in München und Berlin Veterinärmedizin und legte in München am 23. Dezember 1936 das tierärztliche Examen ab. Anschließend widmete ich mich im Tierpathologischen Institut der Ausarbeitung vorliegender Arbeit. Seit 1. April 1937 befinde ich mich beim Städt. Fleischbeschauamt Eßlingen N. als Veterinärpraktikant.